Zur Kasuistik des Carcinoms der äusseren Genitalien des Weibes.

Inaugural-Dissertation

der

medizinischen Fakultät zu Jena

zur

Erlangung der Doktorwürde

in der

Medizin, Chirurgie und Geburtshilfe

vorgelegt von

Adam Koppert

aus Bickenbach.

Mit 4 lithographischen Tafeln.

Jena

Frommannsche Hof-Buchdruckerei

(Hermann Pohle)

1898.

Genehmigt von der medizinischen Fakultät auf Antrag des Herrn Prof. Dr. B. Schultze.

Jena, den 17. März 1898.

Prof. Dr. W. Biedermann
d. Z. Dekan.

In Folgendem veröffentlichen wir 25 Fälle von primärem Carcinom der Vulva, welche an der Schultze'schen Klinik zu Jena im Anschluß an die in einer Dissertation von Behrend im Jahre 1869, und im Jahre 1882 von Küstner (Zeitschr. für Geb. u. Gyn., Bd. 7) veröffentlichten Fälle zur Beobachtung kamen.

Die von Behrend und besonders von Küstner in erschöpfender Weise beschriebenen Fälle miteingerechnet, kamen an der Jenenser Klinik vom Jahre 1869—1898 von primärem Carcinom der Vulva 33 Fälle zur Behandlung.

Die ersten ausführlicheren „klinischen Bemerkungen über das Cancroid der äußeren Genitalien des Weibes" bringt L. Mayer in Virchow's Archiv XXXV (1866) mit der bis dahin äußerst spärlichen Litteratur. In den letzten 3 Dezennien vermehrten sich dann erheblich die Angaben über maligne Neubildungen an den äußeren Genitalien, doch meist in Form von Einzelangaben oder kasuistischen Beiträgen in geringerer Anzahl. Größere Zusammenstellungen derartiger Fälle von seiten eines Autors oder einer Schule, wie sie zwecks sichereren Urteils über Leistungsfähigkeit der Therapie, Eigentümlichkeiten der einzelnen Formen etc. für notwendig erachtet werden, wurden nur vereinzelt [1]) zur Kenntnis gebracht.

Den größten Beitrag lieferte bis jetzt Schwartz [2]) in einer Dissertation „Ueber die Erfolge der radikalen Operation

---

1) C. J. Müller, Berl. klin. Wschr. 1881; Küstner, Zeitschr. für Geb. u. Gyn., Bd. 7; Goenner, ibid. Bd. 8.

2) Schwartz, Diss. Berlin 1893.

der Vulva-Carcinome“ (30 Fälle aus der Olshausen'schen Klinik).

Wir lassen die einzelnen Fälle der Reihe nach folgen, um dann einzelne, besonders interessierende Ergebnisse am Schlusse zu besprechen.

Ueber das Schicksal der einzelnen Patienten wurden nach Möglichkeit, teils durch den behandelnden Arzt, teils indirekt durch die Behörden Erkundigungen eingezogen.

Fall I.

Frau Ernestine S. aus Dammbach, 62 Jahre alt, war als Kind bis auf Masern gesund. Beginn der jetzigen Erkrankung vor etwa 1 Jahr mit der Bildung eines harten Knötchens an der Innenseite der rechten Schamlippe. Fortschreitendes Wachstum, heftige Schmerzen, besonders beim Urinlassen, veranlaßten Pat., die Klinik aufzusuchen.

13. I. 84 lok. Befund: Ergriffen von der Neubildung sind die beiden Nymphen und die Clitoris. Infiltration der Leistendrüsen rechts.

16. I. Exstirpation des Carcinoms sowie der Leistendrüsen. Vereinigung der Wundränder durch Seidensuturen.

Am Tage nach der Operation steigt die Körperwärme auf 39 °. In der Inguinalwunde geringe, aber schon auf leisen Druck sehr empfindliche Schwellung. Wegen Anhaltens der hohen Temperatur werden die Nähte der Leistenwunde entfernt, die Wundränder mit stumpfen Instrumenten getrennt. Entleerung einer blutigen Flüssigkeit, Einführung einer täglich zu erneuernden Drainage. Durch vorzügliche Granulationen aus der Tiefe kommt es sehr rasch zum Verschluß der unter dem Drucke eines Sandsackes stehenden Wundhöhle. Vernarbung der Vulvarwunde teils primär, teils durch Granulationen.

13. II. 84 Entlassung in die Heimat ohne jedes verdächtige Infiltrat. Die Kranke erhält die Weisung, sich beim geringsten Verdachte einer Wiedererkrankung sofort wieder einzustellen. Am 16. V. 84 stellt sich Pat. wieder vor, Spuren eines Recidivs sind nicht nachweisbar. Ueber ferneres Schicksal nichts bekannt.

Fall II.

Frau Charlotte H. aus Buttstädt, 74 Jahre alt, hat 9 normale Geburten durchgemacht. Menopause seit 20 Jahren.

Im Herbst 1883 wandte sich Pat. wegen einer ihr verdächtig erscheinenden Affektion der Vulva an einen Arzt. Trotz dessen eindringlichen Rates, sich sofort einer Operation zu unterziehen, ließ Pat. noch mehrere Monate verstreichen und stellt sich erst jetzt in der Anstalt ein.

14. VII. 84 lok. Befund: Ausgedehntes Carcinom der Vulva (13 : 8 cm), von callösen Rändern umgeben. Hat auf der rechten Seite auf die Vaginalschleimhaut übergegriffen. Der Tumor ist noch auf seiner Unterlage verschieblich und überall gegen seine Umgebung abzugrenzen. Die linksseitigen oberflächlichen Inguinaldrüsen sind hart infiltriert. Im Verlaufe der nächsten Tage tritt ein sehr schweres Krankheitsbild auf. Unter heftigen, kaum zu lindernden Schmerzen, Delirien und fortschreitender Herzschwäche tritt am 25. VII. 84 Exitus ein.

Sektion ergab beginnenden Hydrocephalus, an der Dura mater beginnende Carcinose. Die mikroskopische Untersuchung bestätigte die klinische Diagnose.

Fall III.

Frau Friederike H. aus Knosdorf, 47 Jahre alt, heiratete mit 31 Jahren und gebar 6 Kinder. Letzte Geburt vor 4 Jahren. Sechs Wochen vor dieser letzten Entbindung entfernte ein Arzt aus der rechten Brustdrüse eine etwa apfelgroße, höckerige Geschwulst, die in letzter Zeit rasches Wachstum gezeigt haben soll.

Im Sept. 1884 entstand an der Vulva, angeblich infolge eines durch das Horn einer Ziege erlittenen Traumas, eine Geschwulst. Dieselbe brach um Weihnachten auf und gab seitdem fortgesetzt zu Blutungen, später übelriechendem Ausfluß und Schmerzen beim Urinieren Veranlassung.

8. II. 85. Sehr anämische, schwächliche Frau. Linke Mamma atrophisch, rechte fehlt vollkommen, an ihrer Stelle eine weiche, verschiebliche Narbe. Keine nachweisbare Schwellung der Axillardrüsen.

Lok. Befund: Ergriffen von der Neubildung sind rechtes Labium maj. und min., vordere Hälfte des linken Lab. min. Der Tumor ist gegen seine Umgebung noch gut abzugrenzen. In der linken Leistenbeuge in stärkerem, links in geringerem Grade infiltrierte Drüsen zu fühlen.

13. II. 85. Exstirpation (Herr Geh. Hofrat Schultze). Umschneidung 1 cm vom Geschwulstrande entfernt, Abtragen in

schnellen Zügen. Die ziemlich erhebliche Blutung wird durch Umstechungen und Unterbindungen beherrscht. Im Anschluß daran Entfernung der linksseitig infiltrierten Leistendrüsen.

Mikr. Untersuchung der Geschwulst und der exstirpierten Drüsen ergab: Plattenepithel-Carcinom.

Heilung per primam intentionem; 6. III. 85 Entlassung.

Laut brieflicher Mitteilung ihrer heimatlichen Behörde soll Pat. etwa $^1/_2$ Jahr nach erfolgter Entlassung mit ihren Angehörigen nach Amerika ausgewandert und dort an einer Geisteskrankheit gestorben sein.

Fall IV.

Frau Pauline R. aus Teichel, 53 Jahre alt, litt als Kind an Skrofulose. Hat 6mal geboren, zuletzt vor 16 Jahren. Menopause seit Pfingsten 1884. Seitdem heftiger Pruritus vulvae und Entwickelung eines derben Knotens von Bohnengröße an der einen Schamlippe. Seit Beginn des Jahres 1885 Brennen beim Wasserlassen, Drängen nach unten, Stuhlverstopfung.

17. IV. 85. Ziemlich kräftige Frau mit weißlichen, strahligen Narben am Halse und rechtsseitiger Spitzenaffektion.

Lok. Befund: Fast bis zum Anus defekter Damm mit stark pigmentierten, narbigen Falten. Vorn, an der Innenfläche der rechten Nymphe eine gewulstete, härtere Geschwürsmasse von 3 : 0,75 cm. Auf der linken Nymphe eine dieser Affektion genau entsprechende, gerötete, von Epithel noch bedeckte Stelle. Harnröhrenwulst ist stark gerötet, Leistendrüsen beiderseits fühlbar, links stärker als rechts. Der Verdacht auf Syphilis ist nicht ganz von der Hand zu weisen — Einleitung einer antiluetischen Behandlung: tägliche Ausspülungen mit Riccord'scher Lösung, Bestreuen der Geschwürsfläche mit Calomel, innerlich Jodkali.

30. IV. 85. Der lokale Befund blieb trotz bisheriger Behandlung nahezu unverändert.

Exstirpation der Geschwulst, sowie der verdächtigen Partie der linken Nymphe.

Entfernung zweier, kaum vergrößerter Drüsen der rechten Inguinalbeuge.

Verweilkatheter in die Blase, Jodoformverband.

Nach 2 Tagen vorübergehende üble Erscheinungen einer Jodoformintoxikation, dann Heilung ohne Zwischenfall.

Da oben eingeleitete antiluetische Behandlung erfolglos geblieben, sich auch im weiteren Verlauf keine den Verdacht auf Lues bestätigenden Symptome einstellten, dürfte die Diagnose Carcinom sichergestellt sein. Angaben über mikr. Untersuchung fehlen leider.

7. XI. 85 Entlassung.

Pat. soll im März 1886 an einem Magenleiden gestorben sein. Näheres betr. eines etwaigen lokalen Recidivs konnte nicht in Erfahrung gebracht werden.

Fall V.

Frau Karoline B. aus Saalfeld, 55 Jahre alt, machte 3 normale Geburten durch, letzte vor 28 Jahren. Menopause seit 7 Jahren.

Beginn der Erkrankung im März 1885 mit geringen Blutungen und fleischwasserähnlichem Ausfluß. Dabei hatte die Kranke alle 4 Wochen die Empfindung, als ob die Regel käme, ohne daß jedoch die gewohnte Blutung eintrat.

9. VII. 85. Lok. Befund: Zwischen den kleinen Labien ragt an der Stelle der Urethra eine höckerige, zum Teil ulcerierte Tumormasse hervor. Die mitten in der Tumormasse liegende Harnröhrenmündung wird erst sichtbar, wenn man die rechte hintere Partie des Tumors etwas nach rechts abzieht. Sie stellt sich dann als ein 1 cm langer, schräg von rechts vorn nach links hinten verlaufender Schlitz dar. Vagina und Portio senil-atrophisch.

29. VII. 85. Der Tumor hat sich inzwischen durch Bestreuen mit Jodoform auf der Oberfläche vorzüglich gereinigt. — Exstirpation unter recht erheblicher Blutung. Die Harnröhrenschleimhaut wird durch 6 Seidensuturen mit der Scheidenschleimhaut ringsum vereinigt; Verweilkatheter in die Blase — Jodoform — Verband. Wenige Stunden nach der Operation sehr erhebliche Blasenblutung, wird durch kalte Irrigationen zum Stehen gebracht.

19. VIII. 85. Links dicht hinter dem Frenulum clitoridis eine kleine, derbe, sehr suspekte Stelle. Abtragung und Vereinigung durch Seidensuturen.

20. IX. 85. Geheilt entlassen.

Eine am 1. XI. 85 in der Wohnung vorgenommene Revision ergab kein Recidiv. Nach einer Mitteilung ihrer heimatlichen Behörde soll 4 Monate nach ihrer Entlassung das alte Leiden mit denselben Beschwerden wieder aufgetreten sein. Nach einem qualvollen Leiden soll sie im Mai 1888 angeblich an Herzschlag gestorben sein.

Fall VI.

Frau Elise A. aus Waldau, 55 Jahre alt. Hat 2mal geboren, einmal ohne nachteilige Folgen abortiert. Menopause seit dem 47. Jahre.

Beginn der Erkrankung im Februar 1887 mit der Entwickelung eines beweglichen Knotens an der rechten großen Schamlippe. Anfangs nur momentaner stechender Schmerz bei Anstrengung, später Brennen beim Urinieren.

16. V. 87. Gut genährte, kräftige Frau mit rechtsseitiger Struma; trägt innen-oben am rechten Oberschenkel einen Naevus pilosus von 6 : 2,5 cm.

Lok. Befund: Von der Innenseite des rechten Lab. majus bis zur Clitoris reichend eine derbe, höckerige Geschwulst von 3,5 : 1,5 cm. Leistendrüsen nicht fühlbar. Die Glans der Clitoris und und der rechte Teil ihres Praeputiums sind noch in der Tumormasse aufgegangen.

26. V. 87. Exstirpation (Herr Geh. Hofrat Schultze). Heilung per primam intentionem.

10. XI. 87. Entlassung.

Pat. stellt sich nicht wieder vor. Sie soll im November 1889 an „Krebs“ getorben sein.

Fall VII.

Caroline C. aus Gleina, 62 Jahre alt. Hat 8mal geboren, zuletzt vor 25 Jahren. Menopause seit 12 Jahren.

Krankheit begann vor einem Jahre mit einer kleinen, warzenähnlichen Geschwulst, die allmählich Walnußgröße annahm, brennende Schmerzen beim Urinieren, später übelriechender Ausfluß.

15. VIII. 87. Lok. Befund: Zu beiden Seiten der Labien etwa handflächengroßes Erythem, Haarbälge entzündet, bes. über dem Mons Veneris. An der linken Schamlippe, übergreifend auf die hintere Kommissur, eine papillomatöse, wenig in die Tiefe greifende Wucherung. Untersuchung per rectum ergiebt eine gegen ihre Unterlage und Umgebung gut abgrenzbare Geschwulst. Genitalorgane senil-atrophisch. Leistendrüsen nicht nachweisbar geschwellt.

18. VIII. 87. Exstirpation (Herr Geh. Hofrat Schultze). Umschneiden der Geschwulst im Gesunden, Abtragung, Vereinigung der Wundränder durch Silkwormnähte.

Mikr. Untersuchung ergiebt Plattenepithelcarcinom. Die Schnittgrenzen erscheinen frei.

10. IX. 87. Entlassung.

Wunde ist gut vernarbt, frei von jeglichem Infiltrat.

Pat. starb im Nov. 1888 an Wassersucht. Nach Angabe der Angehörigen scheint kein lokales Recidiv eingetreten zu sein.

Fall VIII.

Frau Karoline W. aus Oberweimar, 62 Jahre alt, menstruierte regelmäßig, heiratete mit 26 Jahren und machte 6 normale Geburten durch. Menopause seit 18 Jahren.

Beginn der Erkrankung Ostern 1888 mit übelriechendem Ausfluß. Erst seit Juni d. J. bemerkte sie an der rechten Schamlippe eine beim Gehen behindernde, allmählich wachsende Geschwulst. Länger fortgesetzte feuchtwarme Umschläge sollen die schmerzende Geschwulst „zum Aufbruch“ gebracht haben.

24. XI. 88. Stark abgemagerte, sehr leidend aussehende Frau. Lok. Befund cf. Fig. I. Ergriffen von der Neubildung sind rechte große und kleine Schamlippe, hinten bis zum Frenulum labiorum reichend. Das Carcinom liegt dem rechten absteigenden Schambeinast dicht an, ist aber noch auf ihm verschieblich und überall gegen seine Umgebung abzugrenzen. Leistendrüsen beiderseits, links auffallenderweise stärker als rechts geschwollen.

29. XI. 88. Operation (Herr Geh. Hofrat Schultze). Die in Narkose vorgenommene Untersuchung ergiebt im ganzen freie Verschieblichkeit, vielleicht eine geringe Adhärenz am unterliegenden Schambeinast.

Der wegen Brüchigkeit seines Gewebes schwer faßbare Tumor wird nach Möglichkeit im Gesunden umschnitten. Es wird zunächst links die Grenze in der Vagina bestimmt, dann hinten am Damm, dann rechts. Oben treffen die Schnitte auf dem Mons Veneris rechterseits zusammen. Abtragung unter ziemlich erheblicher Blutung bis auf das Periost des rechten absteigenden Schambeinastes. Schließung der Wunde bis auf eine Partie in der Mitte, wo ein bis auf das Periost reichender Drain eingeführt wird. Verweilkatheter in die Blase, Jodoformverband.

Da die Schwellung der linksseitigen Leistendrüsen die der rechten Seite bei weitem übertrifft, wird vorderhand von einer Exstirpation abgesehen.

7. XII. 88. Wunde per primam geheilt, an der Drainagestelle vorzügliche Granulationen.

Exstirpation der nunmehr erheblich abgeschwollenen Leistendrüsen beiderseits. Stumpfes Herausschälen samt der Rosenmüller'schen Drüse.

Die mikr. Untersuchung der Drüsen ergab nicht im geringsten Verdacht auf Carcinom.

24. XII. 88. Geheilt entlassen.

9. VI. 89. Wiederaufnahme.

Seit Mai 1889 bestehen Symptome eines lokalen Recidivs, wässeriger Ausfluß, heftige stechende Schmerzen in der Narbe. Seit den letzten Wochen Atemnot, Appetitlosigkeit, träger Stuhlgang.

Lok. Befund cf. Fig. II. Ausgedehntes lokales Recidiv. Hat vorn auf die Vaginalschleimhaut übergegriffen, reicht hinten bis zum Tuber ischii und nahe an die Rectalschleimhaut heran. Mäßige Verschieblichkeit auf dem absteigenden Schambeinast.

25. VI. 89. Exstirpation. Die Weichteile werden mit dem Periost der Unterlage entfernt. Die Vereinigung der Wunde ist wegen des allzu großen Defektes nur zum Teil möglich. Verweilkatheter in die Blase, Tamponade mit Jodoformgaze.

3. VIII. 89. Heilung ist durch vorzügliche Granulationen so weit vorgeschritten, daß Pat. ohne verdächtige Infiltrate nach Hause entlassen werden kann. Ueber ferneres Schicksal ist leider nichts bekannt. Eingezogene Erkundigungen ergaben nur, daß die Pat. aus ihrem letzten Wohnort ausgewandert sei.

Fall IX.

Karoline M., 40-jährige Hebamme aus Weilar, menstruierte mit 17 Jahren, hatte vielfach dysmenorrhoische Beschwerden. Hat 4mal geboren. Menopause seit März 1888.

Beginn der Erkrankung im Sept. desselben Jahres mit Schmerzen an der rechten Labie. Nach einiger Zeit Eintritt von Rötung und Nässen. Seit Anfang 1889 bemerkt Pat. das „Herauswachsen" einer Geschwulst an die Oberfläche unter zunehmenden Schmerzen.

23. VI. 89 lok. Befund: Ergriffen von der Neubildung sind vordere Hälfte der rechten großen und kleinen Labie, oberer Teil der linken Nymphe. Die Oberfläche zeigt stark zerklüftete, leicht blutende, von schmierigem Eiter bedeckte Ulcerationen.

Auf dem Periost des absteigenden Schambeinastes ist der Tumor nur wenig verschieblich. Leistendrüsen hauptsächlich links stärker infiltriert.

25. VI. 89. Operation (Herr Geh. Hofrat Schultze).

15. VII. 89. Geheilt entlassen.

Am 15. IV. 90 kommt Pat. wieder mit einem Carcinom in beiden Leistenbeugen. Auf der rechten Seite ist Vereiterung eingetreten.

Wird der chirurgischen Klinik überwiesen. Ueber ihr ferneres Schicksal waren Angaben nicht zu ermitteln.

Fall X.

Frau Wilhelmine S. aus Sondershausen, 54 Jahre alt, hat mit 26 Jahren geheiratet und einmal geboren. Pat. giebt an, im Alter von 8—9 Jahren einen Fall auf die Geschlechtsteile erlitten zu haben, in dessen Gefolge bis in die Ehe hinein eine Blutblase bestanden haben soll, genau an der Stelle, wo jetzt die Geschwulst sitzt. Menopause seit 1 Jahr.

Beginn der Erkrankung im Winter 1888/89 mit Schmerzen beim Urinieren. Im August 1889 Entstehen einer Geschwulst an den äußeren Genitalien. Rasches Wachstum, zuletzt Auftreten von übelriechendem Ausfluß.

24. XII. 89 lok. Befund: Zwischen den Labien prominiert ein 6 cm langer, 3,5 cm breiter, derber, auf der Oberfläche ulcerierter Tumor. Derselbe sitzt dem vorderen Teil der kleinen Labien und der Clitoris auf und reicht nahe an die Harnröhrenmündung. Freie Verschieblichkeit auf der Unterlage. Leistendrüsen beiderseits geschwellt.

16. I. 90. Operation (Herr Geh. Hofrat Schultze). Bei der Abtragung erhebliche Blutung, bedarf mehrfacher Unterbindungen und Umstechungen.

27. I. 90. Entlassung.

Wunde per primam geheilt, nirgends verdächtiges Infiltrat. Die Kranke stellte sich nicht wieder vor. Laut brieflicher Mitteilung starb sie im Nov. 1891. Nähere Todesursache war nicht zu ermitteln.

Fall XI.

Frau Wilhelmine St. aus Brückla, 52 Jahr alt, als Kind bis auf Masern gesund. Machte eine Zangengeburt durch. Seit Herbst 1891 Menopause. Mit dieser Beginn der Erkrankung mit stechenden Schmerzen im Unterleib bei Anstrengung, manchmal übelriechendem Ausfluß unter „Abgang von Stücken“. Gegen Ende Okt. bemerkte Pat. eine schmerzhafte Entzündung und Geschwürsbildung an den äußeren Genitalien. Sehr rasche Ausbreitung ersterer unter Schwächegefühl und Abmagerung.

24. V. 92 lok. Befund: In der Mitte des rechten Lab. majus eine geschwellte, gerötete Stelle mit deutlicher Fluktuation. Medial und am hinteren Abschnitt der rechten Nymphe ein auf der Oberfläche geröteter, bei Berührung sehr schmerzhafter Tumor von 3 : 2 cm. Sehr starkes Lacerationsectropium der Vaginalportion; ihre hintere Lippe stellt einen unregelmäßigen harten Tumor dar, dessen Aussehen gleichwohl nicht carcinomatöser Natur erscheint. Die mikr. Untersuchung eines excidierten Stückes läßt auch keinen Verdacht auf Carcinom rechtfertigen.

26. V. 92. Incision der fluktuierenden Geschwulst entleert nur käsig zerfallenes Gewebe.

30. V. Exstirpation (Herr Geh. Hofrat Schultze). Die mikr. Untersuchung ergab Carcinom.

Primärer Verlauf der Heilung.

17. VI. 92. Entlassung. Pat. soll sich von Zeit zu Zeit wieder vorstellen. Aus Furcht vor einer Operation erschien sie nicht wieder. Laut brieflicher Mitteilung ihrer Angehörigen starb sie bereits am 19. Febr. 1893 an „Krebs der Leistendrüsen“.

Fall XII.

Frau Karoline W., bei Buttstädt, 59 Jahre alt, menstruierte seit dem 19. Jahre regelmäßig. Heiratete mit 24 Jahren und gebar 6 Kinder. Menopause seit 13 Jahren.

Beginn der Erkrankung im November 1891 mit einer zunehmenden Geschwulst in der linken großen Schamlippe. Bald nach einander Schmerzen im Kreuz, Unterleib und Extremitäten, blutiger Ausfluß, große allgemeine Mattigkeit.

27. VII. 92 lok. Befund: Ausgedehntes Carcinom der linken großen und kleinen Schamlippe, mit einer tiefen, kraterförmigen Höhle. In ihrer Umgebung derbe Infiltration, welche sich bis zur Rectumschleimhaut und Gegend des Foramen ovale erstreckt. Die Verschieblichkeit der Neubildung ist eine mäßig beschränkte.

10. VIII. 92. Operation (Herr Geh. Hofrat Schultze). Soweit eine Vereinigung der Wundränder möglich war, kommt primäre Heilung zustande, der übrige Teil der Wunde kommt durch gute Granulation sehr rasch zum Verschluß.

24. VIII. 92. Wunde vernarbt, keine Spur einer verdächtigen Härte. Entlassung.

9. V. 94. Wiederaufnahme.

Seit der Entlassung sollen immer etwas Schmerzen im Unterleib bestanden haben. Seit 8 Wochen heftige Schmerzen im Becken, die das Sitzen erschwerten, blutiger, in der Menge wechselnder Ausfluß.

Lok. Befund: Ausgedehntes lokales Recidiv, das bei der Untersuchung in Narkose feste Verwachsung mit der Beckenwandung zeigt. Inguinaldrüsen beiderseits hart infiltriert. Operation bietet keine Aussicht mehr.

Fall XIII.

Frau Elisabeth R. aus Erfurt, hat mit 21 Jahren geheiratet und 8 mal geboren.

Vor etwa $1^1/_2$ Jahr, vor der Geburt des letzten Kindes, bemerkte Pat. ein hartes, juckendes Knötchen an den äußeren Geschlechtsteilen. Nach der Entbindung Auftreten einiger neuer, gleichfalls juckender Knötchen.

Im Nov. 1892 entstand unter Frostgefühl eine schmerzhafte, entzündliche Anschwellung in der linken Hüftbeuge. Der behandelnde Arzt soll an 2 Stellen eingeschnitten und reichlich Eiter entleert haben. Da bisher keine Verheilung der Wunde eingetreten, sucht Pat. in der Anstalt Hilfe.

5. II. 93 lok. Befund: In der linken Inguinalbeuge eine etwa 8 cm lange, offene Wunde mit dünner Hautbrücke in der Mitte. Die Wundhöhle ist von höckrigen Massen ausgekleidet, ihre Umgebung gerötet und derb infiltriert. An der Innenseite des linken Oberschenkels besteht eine Oeffnung mit hart infiltrierten, geröteten Rändern. Die Sonde dringt 3 cm in der Richtung der Wundhöhle nach oben.

Linke Labie stark gerötet und geschwollen, ihre Innenfläche sowie die ganze linke Nymphe sind in einer harten, geröteten, zum Teil ulcerierten Geschwulstmasse aufgegangen.

Die mikr. Untersuchung eines excidierten Stückes ergiebt Carcinom.

Eine radikale Entfernung mit Aussicht auf einigen Erfolg erscheint aussichtslos. Pat. wird nach Hause entlassen.

Fall XIV.

Frau Therese B. aus Eisenach, 66 Jahre alt, hat 4 mal leicht geboren. Menopause seit 26 Jahren.

Krankheit besteht angeblich seit Sommer 1892 in Form zeitweise auftretender mäßig starker Schmerzen an den äußeren Scham-

teilen. Um Weihnachten desselben Jahres heftige, in die Beine ausstrahlende Schmerzen, Brennen und Stechen oberhalb der Symphyse. Diese Beschwerden verschwinden wieder nach 8-tägiger Dauer. Um diese Zeit bemerkte auch Pat. das Auftreten einer etwa haselnußgroßen, besonders beim Wasserlassen schmerzenden Geschwulst in der Gegend der Harnröhre. Der konsultierte Arzt verordnet Salbe zur Linderung der Schmerzen. In letzter Zeit rasches Wachstum der Geschwulst, die nur beim Gehen nennenswerte Beschwerden verursacht.

21. IV. 93 lok. Befund: Die großen Labien sind durch einen zerklüfteten, von braunen Borken besetzten, etwas nässenden Tumor (4 : 2 cm) auseinandergedrängt. Sitzt der Innenfläche des linken kleinen Labium breit auf und sendet einen zapfenförmigen Fortsatz zum Innenrand des rechten großen Labium. Diesem Fortsatz und einem Teil des Tumors genau entsprechend sitzt an der rechten großen Schamlippe eine plaqueförmige, stellenweise ulcerierte Erhabenheit von dem Charakter der Geschwulst.

3. V. 93. Exstirpation (Herr Geh. Hofrat Schultze).

30. V. 93. Heilung ist teils per primam intentionem, teils durch Granulation erfolgt. Entlassung mit der Weisung, bei der geringsten verdächtigen Erscheinung an den Genitalien oder in den Leisten sofort wiederzukommen. Pat. ließ nichts mehr von sich hören. Nach indirekt eingezogenen Erkundigungen trat schon nach kurzer Zeit ein Recidiv in der Leistenbeuge auf. Tod im Jan. 1894 angeblich an „Mutterkrebs“.

Fall XV.

Frau Rosine Th. aus Auma, 71 Jahre alt, seit dem 13. Jahre normal menstruiert. Hat 5 mal normal geboren, bei der 6. Schwangerschaft trat Frühgeburt ein infolge eines durch ihren Mann erlittenen Trauma.

Anfang des Jahres 1893 bemerkte Pat. einen etwa linsengroßen beweglichen Knoten an ihrer rechten Schamlippe. Rasches Wachstum, in letzter Zeit fast tägliche Blutungen. Starke Schmerzen zwangen zuletzt Pat., sich stets auf die linke Seite zu legen.

26. IV. 93 lok. Befund: (cfr. Fig. III). Ergriffen von der Neubildung ist der hintere Teil der rechten großen Schamlippe. Erstere reicht über den defekten Damm bis zum Anus. Freie Verschieblichkeit auf der Unterlage.

4. V. 93. Operation (Herr Prof. Skutsch) ohne Narkose,

nach Morphium-Injektion, wegen Herzfehlers und Emphysems. Nach der Abtragung wird bei der Vereinigung der Wunde auf die Bildung eines besseren Dammes Bedacht genommen.

4. VI. 93. Heilung ohne Zwischenfall, Entlassung.

20. I. 98. Laut einer brieflichen Mitteilung von seiten der Behörde fühlt sich die Pat. noch auffallend wohl und frei von jeglicher Spur eines Recidivs.

Fall XVI.

Frau Karoline B. aus Apolda, 59 Jahre alt, war stets gesund. Menopause besteht seit 14 Jahren.

Vor 6 Wochen Beginn der Erkrankung mit brennenden Schmerzen beim Urinieren. Seit dieser Zeit will Pat. auch bemerkt haben, daß sich an den Genitalien „etwas ansetzte“.

9. III. 94 lok. Befund: Vordere Hälfte der großen Schamlippe, durch geringe Schwellung deutlicher hervortretend, zeigt an drei Stellen erbsen- bis bohnengroße gerötete, derb infiltrierte, nicht bei Druck schmerzende Stellen. Aehnlicher Befund an der rechten Nymphe. Von der Innenseite der linken Nymphe setzt sich in die Scheide hinein eine Ulceration mit infiltriertem Rande fort.

Operation verweigert.

17. IV. 94. Wiederaufnahme. Dicht unter der Rectumschleimhaut sind harte, mit der Ulceration der Vulva in Verbindung stehende Knoten zu fühlen. Im ganzen ist die als Carcinom zu betrachtende Geschwulst zu umgrenzen.

Operation abermals verweigert.

Fall XVII.

Frau Charlotte B. aus Ilmenau, 69 Jahre alt. Hat 6 normale Geburten und 2 Frühgeburten ohne nachteilige Folgen durchgemacht. Seit 15 Jahren Menopause.

Seit Winter 1892/93 heftiger Pruritus vulvae. Später heftiges Brennen beim Urinieren.

4. V. 94 lok. Befund: Innenseite der rechten großen Schamlippe, rechte Nymphe sind in einer auf der Oberfläche größtenteils ulcerierten Neubildungsmasse aufgegangen. Clitoris und Harnröhre sind mitergriffen, so daß letztere kaum mehr zu erkennen. Der Tumor ist auf seiner Unterlage verschieblich und gut gegen seine Umgebung abzugrenzen. Geringe Infiltration der rechtsseitigen Leistendrüsen.

Operation verweigert, geht nach Hause.

Fall XVIII.

Frau Ernestine E. aus Rudolstadt, 59 Jahre alt. Hat 9 mal ohne Kunsthilfe geboren, sämtliche Kinder durchschnittlich 1 Jahr lang gestillt. Letzte Geburt vor 22 Jahren.

Beginn der Erkrankung Ende März 1894 mit einer wachsenden Geschwulst in der linken Leistenbeuge. Der wegen eines vermeintlichen Leistenbruchs konsultierte Arzt konstatierte Drüsenschwellung mit Neigung zur Abscedierung. Spontaner Aufbruch der Geschwulst mit reichlicher Entleerung von Eiter. Im Anschluß daran sehr rasche Abscedierung mehrerer benachbarter Drüsen mit Bildung der zur Zeit bestehenden Fisteln. Von ihren schon seit Monaten bestehenden Schmerzen beim Urinlassen hatte Pat. ihren im April konsultierten Arzt keine Mitteilung gemacht, sich auch einer seinerseits beabsichtigten digitalen Untersuchung heftig widersetzt. Seit Ende Mai Auftreten unregelmäßiger Blutungen.

17. VII. 94 lok. Befund in Narkose: Clitorisgegend ist von einer mäßig tiefen, am Rande mit groben Granulationen bedeckten Ulceration eingenommen. Dieselbe greift auf die Innenseite der linken großen Schamlippe und die ganze linke Nymphe über und reicht mit kaum infiltriertem Rande bis dicht zur Harnröhrenmündung.

30. VII. 94 Operation (Herr Geh. Hofrat Schultze). Bei Entfernung der Geschwulst muß der vordere Teil der Harnröhre mit abgetragen werden, etwa auf 1 cm weit. Eine härtere, bis zum Periost der Symphyse reichende Partie der Geschwulst muß daselbst zurückgelassen werden. Beherrschung der sehr starken Blutung durch Unterbindung und Umstechung. Verweilkatheter in die Blase.

Ausgiebige Ausräumung der Leistenbeuge zum Teil mit dem scharfen Löffel.

Im Laufe der weiteren Behandlung stellt sich eine hartnäckige Cystitis ein, das Carcinom greift weiter um sich in der Leistenbeuge.

An der Vulva gute Granulationen. Pat. wird, da weitere Indikation nicht vorliegt, auf Wunsch entlassen und stirbt im Dez. 94, nachdem der Urin allmählich jauchige Beschaffenheit angenommen hatte.

Fall XIX.

Frau Johanna Sch. aus Graitschen, 64 Jahre alt, seit dem 14. Jahre normal menstruiert. Heiratete mit 18 Jahren und gebar

5 Kinder. Beim ersten mußte die Nachgeburt manuell gelöst werden. Menopause seit 26 Jahren.

Seit etwa 10 Wochen Schmerzen an den äußeren Genitalien, Brennen beim Urinieren.

26. VII. 94 lok. Befund: Carcinom der rechten großen Schamlippe (obere 2 Drittel) und der rechten Nymphe. Die auf der Oberfläche eitrig belegte Neubildungsmasse hat bereits auf die Scheidenschleimhaut übergegriffen bis zur Höhe einer in der Vagina vorhandenen, für einen Finger noch durchgängigen Striktur. Die Verschieblichkeit des Carcinoms auf der Unterlage ist eine beschränkte.

30. VII. 94. Operation (Herr Geh. Hofrat Schultze).

Im Bereiche der umschnittenen Geschwulstmassen liegt ein Teil der Clitoris und die Harnröhre. Letztere wird links durch 3 Nähte mit der Vaginalschleimhaut, rechts direkt mit der äußeren Haut vereinigt.

26. IX. Heilung durch Granulation bis auf eine kleine Stelle. Die Pat. wird auf Wunsch nach Hause entlassen. Trotz eindringlicher Ermahnungen stellt sie sich nicht wieder vor. Nach einer brieflichen Mitteilung ihrer Angehörigen soll bereits 14 Tage nach ihrer Entlassung das alte Leiden sich wieder eingestellt haben.

Tod im Febr. 1895 an den Folgen eines Recidivs.

Fall XX.

Frau Anna P. aus Eisenberg, 43 Jahre alt, hat 6 mal geboren, 2 mal ohne nachteilige Folgen abortiert.

Vor etwa 4 Monaten bemerkte Pat. zum ersten Mal an ihren äußeren Geschlechtsteilen einen kleinen, bohnengroßen, schmerzenden Knoten. Da sich in letzter Zeit stärkere Wachstumserscheinungen einstellten, sucht Pat. jetzt Hilfe.

5. V. 95. lok. Befund: Die Gegend der Clitoris in eine harte, hochrote, im Durchmesser etwa 3 cm haltende, zum Teil ulcerierte Geschwulst umgewandelt. Davon getrennt eine zweite ovaläre, wenig über das Niveau der Umgebung prominierende Geschwulst am hinteren Abschnitt der rechten großen Schamlippe, nahe bis zum Analrand reichend. Leistendrüsen erscheinen nicht vergrößert.

8. V. 95. Exstirpation (Herr Prof. S. Skutsch).

Die mikr. Untersuchung des Neoplasma an der Clitoris, sowie die der Geschwulst an der hinteren Kommissur ergiebt ausgesprochenes Carcinom.

27. V. 95. Wunde an der Clitoris per primam geheilt. Hinten ist die Wunde durch vorzügliche Granulationen gut im Vernarben begriffen. Muß auf Wunsch nach Hause entlassen werden.

10. XI. 95. Wiederaufnahme.

Seit Ende Juli bereits wieder Symptome eines Recidivs. Seit 4 Wochen blutiger Ausfluß, starke Atemnot.

Befund: Links von der Axillarlinie Lungenschall gedämpft, daselbst vereinzelte Rasselgeräusche. II. Pulmonalton gespalten.

Hochgradige Dyspnoe, heftige asthmatische Anfälle.

An der Vulva ausgedehntes lokales Recidiv.

Wird wegen Herzinsufficienz, Ascites, Verdacht einer Carcinommetastase der inneren Organe ad forum internum geschickt, wo die Kranke nach kurzer Zeit ihrem Leiden erlag.

Fall XXI.

Frau Julie H. aus Schmerbach, 64 Jahre alt, war vom 17. Jahre ab regelmäßig menstruiert. Machte 4 normale Geburten durch, letzte vor 25 Jahren. Menopause seit 20 Jahren.

Erkrankung soll — genauere Angaben sind von Pat. schwer zu ermitteln — im Frühjahr 1894 mit Knotenbildung in der rechten Schenkelbeuge begonnen haben, um deretwillen sich Pat. in ihrer Heimat einer Operation unterzog im August desselben Jahres. Darauf Wohlbefinden bis Anfang November.

Jetzt Auftreten von heftigem Jucken an den Schamteilen, welche anschwollen und öfters näßten. Gleichzeitig Wiederauftreten von Knoten in der rechten Schenkelbeuge.

11. III. 95 lok. Befund: Carcinom in der rechten Schenkelbeuge, auf der Unterlage wenig verschieblich und nässend. Daneben sind linke große und kleine Labie, Clitoris, Gegend über der Harnröhrenmündung und ein Teil der rechten großen Labie in einer in der Clitorisgegend ulcerierten Neubildungsmasse aufgegangen. Auf ihrer Unterlage ist die Geschwulst, besonders in ihren hinteren Partien in ihrer Verschieblichkeit etwas beschränkt.

11. III. 95. Operation (Herr Geh. Hofrat Schultze). Schnitt über der Harnröhrenmündung beginnend nach unten divergierend, nach beiden Seiten hin um die carcinomatös erkrankten Massen. Der Schnitt erreicht nach oben fast die Symphyse. Nach Abtragung der Geschwulstmassen werden die Wundränder zu einer Y-förmigen Figur vereinigt. Daran schließt sich die Ausräumung

der Leistenbeuge, soweit es bei dem tiefen Sitz der Erkrankung und der Gefahr einer Verletzung der großen Schenkelgefäße möglich ist. Drainage der Wunde, anfangs mit Gaze, später mit Gummidrains.

Schon während der Vernarbung weitere Ausbreitung der Carcinommassen.

21. IV. 95. Mit noch stark nässenden Wundflächen auf dringenden Wunsch nach Hause entlassen, stirbt dort Pat. nach 19-tägigem Krankenlager.

Fall XXII.

Frau Wilhelmine O. aus Waltershausen, 52 Jahre alt. War normal menstruiert, hat 4mal geboren.

Hatte im März 1887 normalerweise ihre Regel. Drei Wochen darauf plötzlicher Abgang einer grünlich gefärbten, wässerigen Flüssigkeit, die bei Hustenstoß und Bewegung verstärkt aus der Scheide floß. Nachdem diese Erscheinung etwa $^1/_4$ Jahr fortbestanden, hörte sie wieder auf, und fühlte sich dann Pat. bis zum Jahre 1894 angeblich völlig wohl. Mußte sich dann im Jan. 1895 wegen eines in der linken Leistenbeuge entstandenen Geschwürs einer Operation in ihrer Heimat unterziehen. Nachdem sich die Kranke einige Wochen als geheilt betrachtet, entstand an der operierten Stelle sehr rasch abermals ein Geschwür, um dessen willen Pat. jetzt die Klinik aufsuchte.

13. VII. 95 lok. Befund: In der linken Leistenbeuge eine ausgedehnte, harte, geschwürig zerfallene Geschwulstmasse.

Auf der Mitte des Mons Veneris ein zweites, aber bedeutend kleineres, flaches Geschwür.

Daneben Carcinom der rechten großen und kleinen Schamlippe, das, in die Tiefe greifend, dem absteigenden Sitzbein- und aufsteigenden Schambeinast unbeweglich aufsitzend, in die Carcinommassen der Inguinalbeuge sich fortsetzt.

Wird in hoffnungslosem Zustande auf ihren Wunsch in die Heimat entlassen.

Fall XXIII.

Frau Luise Sch. aus Unter-Pörlitz, 68 Jahre alt, hat mit 23 Jahren geheiratet und einmal geboren. Menopause seit 20 Jahren.

Seit Herbst 1894 Beginn mit Bildung eines rasch wachsenden, allmählich wund werdenden und brennende Schmerzen verursachenden Knötchens an der Vulva. Ende April 1895 Exstirpation des-

selben in einer Privatklinik, Ende Mai Entlassung. Seit Anfang Juli bemerkte Pat. die Bildung einer Geschwulst in der rechten Leistenbeuge mit ziehenden Schmerzen im rechten Oberschenkel.

28. VIII. 95 lok. Befund: Vom Mons Veneris erstreckt sich median bis zur Harnröhre eine 5 cm lange, weiche Narbe. Hinter ihr fühlt man den Schaft der Clitoris. Große Labien bläulich-grau verfärbt, in der Gegend des Frenulum leicht verletzlich. In der rechten Inguinalbeuge liegt ein mäßig verschiebliches, im Durchmesser etwa 4 ccm haltendes Drüsenpacket.

2. IX. 95. Exstirpation (Herr Dr. Naumann). Schnitt entlang dem Lig. Pouparti, Herausschälen der Geschwulst. Vereinigung der Wundränder durch 3 tiefe Catgut- und 13 oberflächliche Silkwormnähte.

Mikr. Untersuchung der entfernten Geschwulst ergab Plattenepithelkrebs.

2. X. 95. Entlassung. Tod in der Heimat nach 1 Jahr. Laut Angaben Recidiv höchst wahrscheinlich.

Fall XXIV.

Elisabeth G. aus Ebersdorf, 78 Jahre alt, war als Kind an Masern, Scharlach und Pocken erkrankt. Menopause seit 28 Jahren.

Seit September 1895 heftiger Pruritus vulvae. Ab und zu sollen sich „Hautteile abgestoßen“ haben. Verheimlichte bisher absichtlich ihr Leiden.

14. X. 96 lok. Befund (cf. Fig. IV): Ergriffen von der Neubildung ist die linke große Schamlippe, welche in ihrer mittleren Zone gelblich verfärbt und von mäßig fester Konsistenz ist. Das Lab. maj. dextr. ist gleichfalls geschwellt und in der Mitte mit dem Lab. maj. sin. verwachsen. Die Harnröhrenmündung liegt weit zurück, läßt sich erst mit Speculum in Steiß-Rückenlage sichtbar machen.

Ganz geringe Anschwellung der linksseitigen Leistendrüsen.

21. X. 96. Exstirpation (Herr Dr. Naumann). Umschneidung der Geschwulst 1 cm vom Geschwulstrande entfernt, Abtragung unter mäßiger Blutung.

13. XI. 96. Heilung ohne Zwischenfall. Geheilt entlassen.

13. I. 98. Laut brieflicher Mitteilung des behandelnden Arztes noch keine Spur von Recidiv.

Fall XXV.

Frau Luise D. aus Gessen, 48 Jahre alt, seit dem 14. Jahre normal menstruiert, heiratete mit 20 Jahren und machte 8 normale Geburten durch.

Beginn der Erkrankung im Winter 95/96 mit Jucken an den äußeren Genitalien, brennenden Schmerzen beim Urinlassen. Bemerkte auch an den Schamteilen ein rötliches Fleckchen, das sich aber erst später entzündet haben soll. Diese Affektion wurde im Juni 96 zu Halle für ein Schankergeschwür angeblich betrachtet und als solches geätzt und mit „glühender Nadel“ behandelt, auch machte die Kranke erfolglos eine Schmierkur durch.

9. VII. 96 lok. Befund: Mitte der rechten großen und kleinen Schamlippe sind in eine flache, sich weich anfühlende, ulcerierte, etwa 3 cm im Durchmesser haltende Geschwürsfläche mit wallartigem, hartem Rande umgewandelt. Hinter dem Tumor sitzen noch einige bewegliche Knötchen in der Schleimhaut. Infiltration der rechtsseitigen Leistendrüsen.

13. VII. 96. Operation (Herr Dr. Falk) in Morph.-Aether-Narkose.

Abtragen der Geschwulst und Vereinigung der Wundränder durch 14 Seidensuturen.

Danach Exstirpation einer Kette von Lymphknoten in der rechten Leistenbeuge. Drainage am unteren Wundwinkel.

Mikr. Untersuchung ergiebt Carcinom der Geschwulst sowie der Lymphdrüsen.

25. VII. 96. Entlassung nach Hause ohne verdächtige Infiltrate.

27. XI. 96. Lokales Recidiv an der Vulva sowie in der Leistenbeuge. Auch in der linken Leistenbeuge 4—5 harte, infiltrierte Drüsen.

1. XII. 96. Teilweise Auslöffelung der bereits ausgedehnt in die Tiefe gewucherten Geschwulstmassen.

15. XII. 96. Auf Wunsch Entlassung in sehr hoffnungslosem Zustande.

Bei der Frage nach der Ausgangsstelle kommen erfahrungsgemäß am häufigsten die große Schamlippe, die in der Furche zwischen Labium majus und minus gelegenen Talgfollikel und die Umgebung der Harnröhre in Betracht. In sämtlichen Fällen kam nur die cancroide Form (Pflasterzellenkrebs) zur Beobachtung. Auch Schwartz sah unter seinen 23 Fällen nur diese eine Form vertreten, entstehend durch atypische Proliferation des Plattenepithels der Vulva, aber auch der Talgfollikel. Küstner konnte in einem seiner Fälle deutlich den Uebergang des Talgfollikelepithels in atypische Epithelwucherung nachweisen. Er machte auch bereits auf die in der Anamnese so häufig wiederkehrende Form der Geschwulstentwickelung aufmerksam, wo das Carcinom beginnt mit einem Knoten, der, in der Schamlippe liegend, mit derselben beweglich ist. Die Knoten erreichen dann gewöhnlich bis Walnußgröße, um dann unvermutet aufzubrechen, ihren Inhalt zu entleeren und als kraterförmiges Geschwür weiter zu bestehen. Die Vermutung, daß es sich hierbei um ursprüngliche Atherome[1]) handle, wird auch durch vorliegende Fälle mehrfach gekräftigt.

Beim weiteren Fortschreiten verbreitet sich das Carcinom von der Innenseite des großen Labium in der Längsachse desselben und nach der medialen Seite, kleinen Labien und Clitoris weiter.

Ein Uebergreifen auf die Scheide, in der Litteratur als recht selten bezeichnet, ist auch von uns nur in 3 zum Teil schon weit vorgeschrittenen Fällen beobachtet. In 2 Fällen (Fall 15 und 20) hat das Carcinom auch den Damm weiterhin ergriffen. Von einem Uebergreifen auf die gegenüberliegende Seite, einer Art „Kontaktinfektion“ (Fall 14 und 24), berichten Hildebrandt und Schwartz. Letzteren sehr interessanten Fall gestatte ich mir hier anzuführen:

„Bei einer Patientin befindet sich im oberen Drittel des linken kleinen Labium ein Geschwür von Zehnpfennigstück-

---

1) Küstner, Zeitschr. für Geb. u. Gyn., Bd. 7 S. 81.

größe mit harten Rändern und unregelmäßiger Oberfläche. Genau an der diesem Geschwür gegenüberliegenden Stelle des rechten kleinen Labium zeigt sich ebenfalls eine kleine Exkoriation auf gerötetem und verhärtetem Grund.

Diese verdächtige Stelle wurde bei der Operation mitentfernt. Interessant ist nun, daß Pat. nach 7 Monaten wiederkam, mit einem Recidiv, welches genau an der Stelle saß, an der seiner Zeit das Kontaktgeschwür sichtbar war."

Man hat diese Fälle zur Frage der Uebertragbarkeit des Carcinoms herangezogen.

Fälle, wo die carcinomatöse Erkrankung mit Sicherheit von der Clitoris ausging, sind in der Litteratur nur in geringster Anzahl verzeichnet. Küstner berichtet von 2, Schmidt (Centralbl. f. Gyn. 1892) von einem derartigen Fall.

Einen Beitrag zur primären carcinomatösen Erkrankung der weiblichen Urethra giebt Fall 5.

Ueberschuß (Diss. Würzburg 1881) hat aus der Litteratur 16 derartige Fälle zusammengestellt und 2 neue Fälle hinzugefügt. Einen weiteren Beitrag von 6 Fällen von primärem Urethralcarcinom liefert Schwartz (Diss. Berlin 1893) aus der Olshausen'schen Klinik.

Nach dem allgemein anerkannten Gesetz, daß Carcinome mit Vorliebe an der Grenze zweier verschiedener Epithelspecies beginnen, scheint es auch hier vom Orificium urethrae externum auszugehen. Von besonderer Wichtigkeit ist das Verhalten der Inguinaldrüsen. Es war bis jetzt noch nicht möglich, klinisch bestimmte Anhaltspunkte zu gewinnen, um entscheiden zu können, ob bei einer Anschwellung der Drüsen etwa nur eine entzündliche Hyperplasie oder bereits Carcinom vorliegt. Ebensowenig lassen sich bis jetzt bestimmte Gesetze betr. Art und Weise des Auftretens der Recidive aufstellen. Die Erfahrung lehrt nur das Eine, daß auf der Seite des Carcinoms als infiltriert erkennbare Drüsen mit dem Carcinom entfernt werden sollen.

In ätiologischer Hinsicht hat man, was zunächst das Alter betrifft, das 6. Decennium als das vom Carcinom der Vulva am meisten bevorzugte angesehen. Bei Schwartz kommen unter seinen 23 Fällen auf das 4. Dec. 3, auf das 5. und 6. Dec. je 7, auf das 7. Dec. 4 Patienten. Unter unseren 25 Fällen kommen auf das 4. Dec. 4, auf das 5. und 6. Dec. je 9, auf das 7. Dec. 2 Patientinnen. Die jüngste war 39, die älteste Kranke 78 Jahre alt.

Bezüglich der Häufigkeit vorangegangener Geburten waren

4	Kranke	mit	1	Geburt
1	„	„	2	Geburten
1	„	„	3	„
4	„	„	4	„
3	„	„	5	„
6	„	„	6	„
3	„	„	8	„
1	„	„	9	„

Unter sämtlichen Geburten war 1 Zangengeburt, 2 Patienten waren steril geblieben. Interessant sind Fall 3 und Fall 10 bezüglich traumatischer Einflüsse auf die Entstehung des Carcinoms. Im ersten Falle entstand infolge eines Stoßes durch das Horn einer Ziege an der Vulva eine Geschwulst, die nach einigen Monaten aufbrach, zu fortgesetzten Blutungen, schließlich auch übelriechendem Ausfluß Veranlassung gab. Bei der Untersuchung fand sich ein Carcinom vor. Im zweiten Falle soll früher infolge eines Falles auf die Geschlechtsteile eine Blutblase an der Stelle der später erfolgten Neubildung bestanden haben. Von ähnlichen Gelegenheitsursachen berichten West: Sturz auf die Ecke eines Stuhles, L. Mayer: Druck durch anhaltendes Sitzen auf einer Bettkante (Fall 2) und durch fortgesetztes Scheuern eines Bruchbandes (Fall 4).

Unter den Symptomen ist als eines der häufigsten und frühzeitigsten der Pruritus vulvae zu betrachten. Er kann sogar als einziges Symptom bestehen, während die Geschwulst schon in raschem Wachstum um sich greift. Im weiteren Ver-

lauf treten die Schmerzen, seröse Absonderungen, seltener Blutungen ein. Die Schmerzen pflegen besonders heftig zu sein, wenn sich beim Urinieren der Harn über die Geschwürsflächen ergießt. In vielen Fällen ist es geradezu rätselhaft, wie lange Zeit sich Patienten gegen Schmerzen, Blutungen, ja profuse, übelriechende Absonderungen indolent zu verhalten pflegen. So erklärt es sich, daß bis in die neuere Zeit die Prognose als so äußerst ungünstig hingestellt werden mußte, nach unseren Fällen auch noch als solche anzusehen ist. Man muß eben dabei in Betracht ziehen, daß in der großen Mehrzahl der Fälle die Erkrankung schon eine äußerst weit vorgeschrittene war. Von erfreulichem Resultat sind Fall 15 (Abb. III) und Fall 24 (Abb. IV).

Laut brieflicher Mitteilung von seiten der Behörde vom 24. I. 98 befindet sich erstere Pat. noch ganz wohl, ist also seit $4^1/_2$ Jahren frei von Recidiv geblieben. Die zweite Pat., jetzt 80 Jahre alt, ist gemäß einer liebenswürdigen Mitteilung ihres behandelnden Arztes vom 28. I. 98 bis jetzt gleichfalls noch rüstig und gesund. In beiden Fällen waren die Leistendrüsen noch nicht ergriffen. Betrachtet man die Fälle aus der Litteratur, bei denen die Pat. noch frühzeitig zur Operation kam, so gestaltet sich die Aussicht auf Heilung keineswegs so schlecht. Selbst wenn die Lymphdrüsen schon erkrankt waren, konnte man mit ihrer Exstirpation noch radikale Heilung bewirken, in anderen Fällen wenigstens eine Verlängerung der Lebensfrist auf Jahre hinaus erzielen.

Der Diagnose stellen sich bei der Inspektion selten nennenswerte Schwierigkeiten entgegen. Zugegeben muß allerdings werden, daß die Unterscheidung syphilitischer Geschwürsformen von gewissen Stadien der Carcinomentwickelung große Schwierigkeiten machen kann (vergl. Fall 4 und 25). Derartige Verwechslungen sind in der Litteratur mehrfach angegeben (Küstner, Zeitschr. f. Geb. u. Gyn., S. 75; L. Mayer, Virchow's Archiv, Bd. 35, S. 540).

Bei der Therapie kommt nur gründlichste Ausrottung mit

dem Messer oder Thermokauter in Betracht, neben sorgfältigster Entfernung der etwa infiltrierten regionären Lymphdrüsen. Erfahrungsgemäß ertragen derartige Kranke selbst ausgedehnte Substanzverluste auffallend gut. In schon weiter vorgerückten Fällen, auch wenn Aussicht auf radikale Entfernung ausgeschlossen, wird man sich gleichwohl häufig zur Exstirpation gezwungen sehen, oft, um einem dringenden Wunsche des Pat. nachzugeben. Die Erfahrung lehrt, daß immerhin eine Erleichterung der Beschwerden und wenn auch nur kürzere Verlängerung des Lebens zu erzielen ist.

Zum Schlusse meiner Arbeit erfülle ich die angenehme Pflicht, Herrn Geh. Hofrat Prof. Dr. Schultze für gütige Ueberlassung der Fälle, für freundliche Anleitung und jederzeit mit größtem Wohlwollen gewährte Unterstützung bei Abfassung der Arbeit meinen ehrerbietigsten Dank auszusprechen.

Litteratur.

1. West, Lehrbuch der Frauenkrankheiten.
2. L. Mayer, Virchow's Archiv 1866, Bd. 35.
3. Behrend, Diss. in Jena, 1869.
4. Müller, Berl. klin. Wochenschr. 1881, S. 446.
5. Küstner, Zeitschr. f. Geb. u. Gyn., 1882, Bd. 7.
6. Goennner, Zeitschr. f. Geb. u. Gyn., 1882, Bd. 8.
7. Rochelt, Wiener med. Presse, 1882, No. 2.
8. Küstner, Zeitschr. f. Geb. u. Gyn., 1886, No. 20.
9. Ueberschuß, Diss. in Würzburg, 1891.
10. Schwartz, Diss. in Berlin, 1893.
11. Schmidt, Centralbl. f. Gyn., 1892, No. 2.

Erklärung der Tafeln.

Fig. I. (cf. Fall VIII.) Ausgedehntes Carcinom der rechten großen und kleinen Schamlippe.

Fig. II. (cf. Fall VIII, Recidiv.)

Fig. III. (cf. Fall XV.) Carcinom der rechten großen Schamlippe, bis zum Anus reichend.

Fig. IV. (cf. Fall XXIV.) Carcinom der rechten und linken großen Schamlippe.

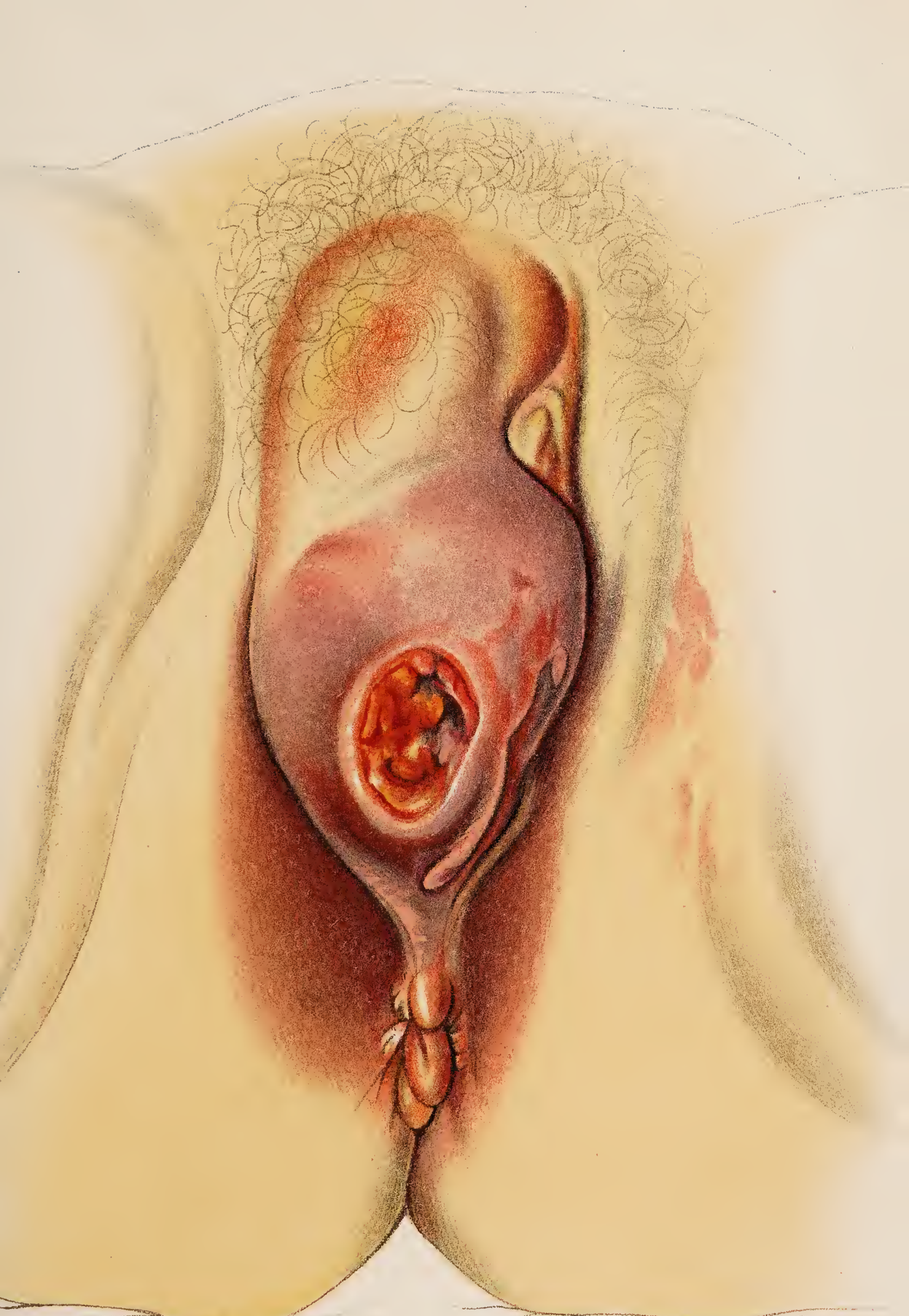

Fig. I.

Lith Anst v. A. Giltsch, Jena

Fig. II.

Lith. Anst. v. A. Giltsch, Je

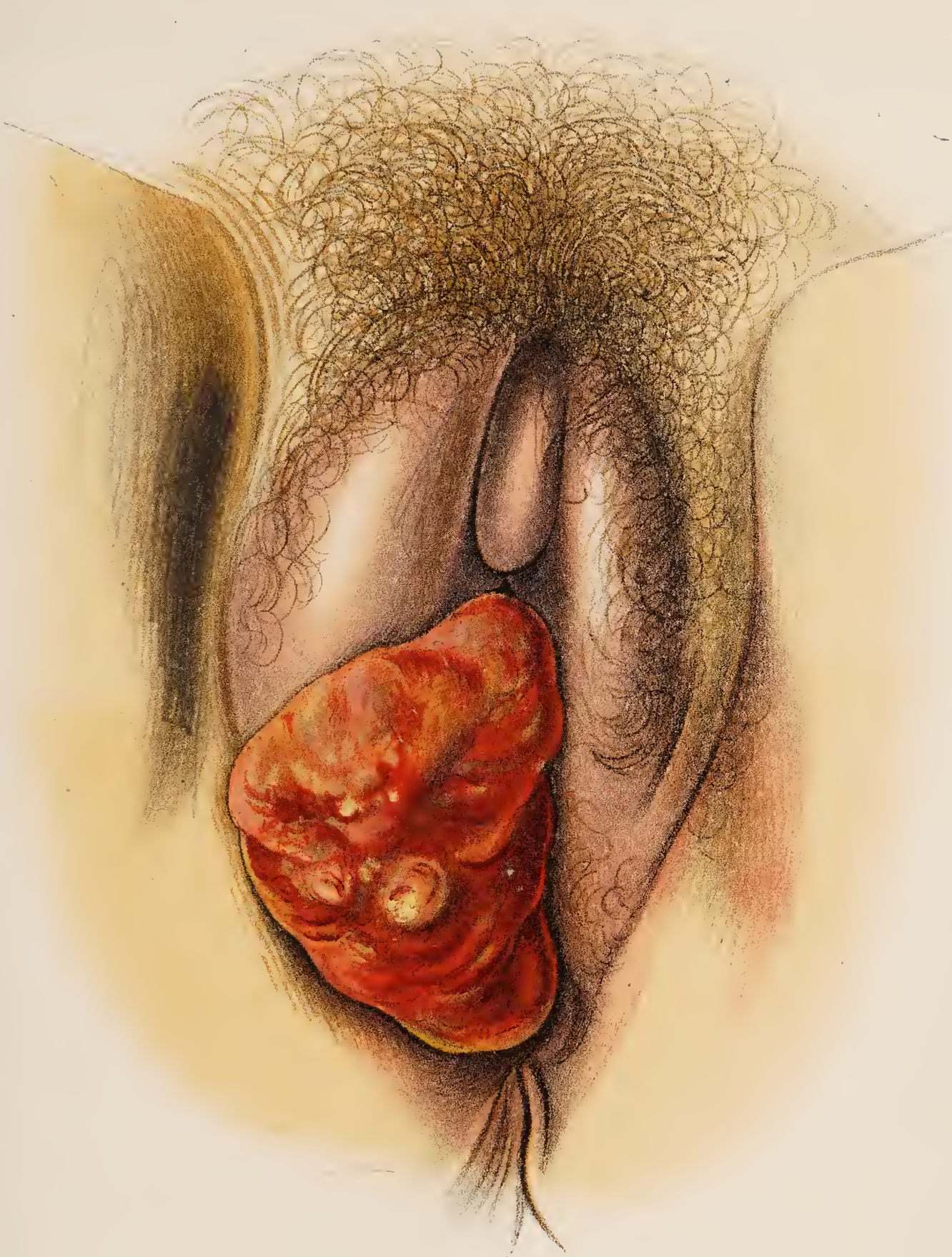

Fig. III.

Lith. Anst. v. A. Giltsch, Jena

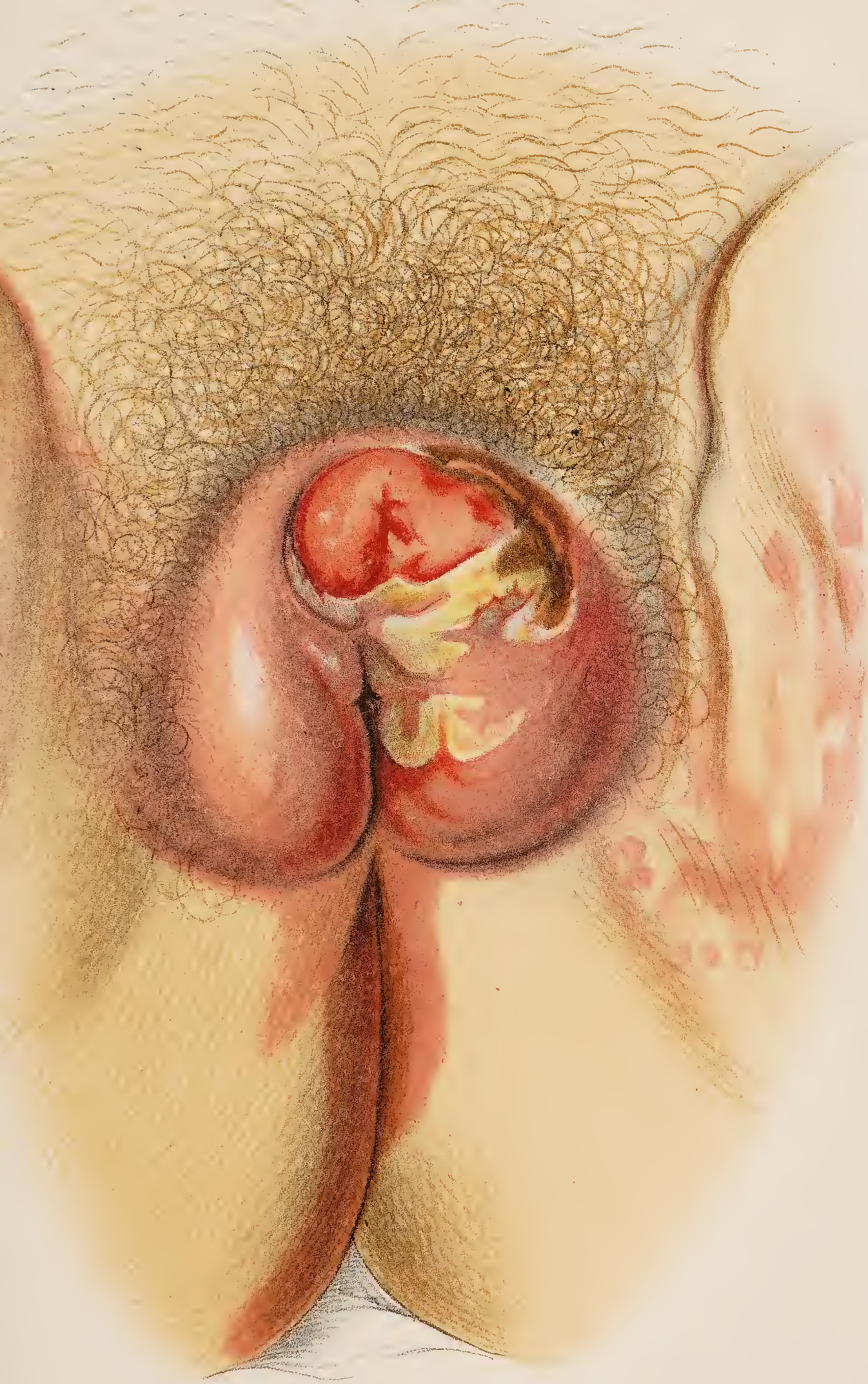

Fig. IV.

Lith. Anst. v. A. Giltsch, Jena.